

的相关性研究[J]. 临床内科杂志, 2021, 38(8):552-555.

[3] Menouar A, Landry C, Germain JF, et al. Porcine model of sepsis-induced systemic inflammation and acute lung injury: can injured lungs be recovered with EVLP alone? [J]. J Heart Lung Trans, 2018, 37(4): S228-S229.

[4] 刘雨默, 潘鄂海容. 脓毒症急性肺损伤发病机制研究进展[J]. 疑难病杂志, 2022, 21(8):868-871, 876.

[5] Roy B, Dunbar M, Agrawal J, et al. Amygdala-based altered mirnome and epigenetic contribution of miR-128-3p in conferring susceptibility to depression-like behavior via Wnt signaling[J]. Int J Neuropsychopharmacol, 2020, 23(3):165-177.

[6] Geng F, Liu W, Yu L. MicroRNA-451a and Th1/Th2 ratio inform inflammation, septic organ injury, and mortality risk in sepsis patients [J]. Front Microbiol, 2022, 13(1):947139-947149.

[7] Chen S, Li A, Wu J, et al. Dexmedetomidine reduces myocardial ischemia-reperfusion injury in young mice through MIF/AMPK/GLUT4 axis [J]. BMC Anesthesiol, 2022, 22(1):289.

[8] Zhang HB, Sun LC, Zhi LD, et al. Astilbin alleviates sepsis-induced acute lung injury by inhibiting the expression of macrophage inhibitory factor in rats[J]. Arch Pharm Res, 2017, 40(10):1176-1185.

[9] Shen J, Hua Z, Chai Y. Glycyrrhizic acid protects experimental sepsis rats against acute lung injury and inflammation[J]. Evid Based Complement Alternat Med, 2022, 2022(1):3571800-3571809.

[10] Tang SY, Zhang SW, Zhang J, et al. Effect of early fluid resuscitation combined with low dose cyclophosphamide on intestinal barrier function in severe sepsis rats [J]. Drug Deliv Transl Res, 2018, 8(5):1254-1264.

[11] Zhang W, Liu D, Han X, et al. MicroRNA-451 inhibits vascular smooth muscle cell migration and intimal hyperplasia after vascular injury via Ywhaz/p38 MAPK pathway [J]. Exp Cell Res, 2019, 379(2):214-224.

[12] 张瑞平, 任自敬, 程婷, 等. 巨噬细胞迁移抑制因子抑制剂 ISO-1 对

脑缺血再灌注大鼠的影响[J]. 神经解剖学杂志, 2021, 37(3):284-292.

[13] Ahmad S, Ahmed MM, Hasan PMZ, et al. Identification and validation of potential mimas, as biomarkers for sepsis and associated lung injury: a network-based approach [J]. Genes (Basel), 2020, 11(11):1327-1344.

[14] Pan Q, Liu P, Wan M. 6-Gingerol attenuates sepsis-induced acute lung injury by suppressing NLRP3 inflammasome through Nrf2 activation [J]. Folia Histochem Cytobiol, 2023, 61(1):68-80.

[15] Liu J, Xing F, Fu Q, et al. hUC-MSCs exosomal miR-451 alleviated acute lung injury by modulating macrophage M2 polarization via regulating MIF-PI3K-AKT signaling pathway [J]. Environ Toxicol, 2022, 37(12):2819-2831.

[16] Luo Y, Yi H, Huang X, et al. Inhibition of macrophage migration inhibitory factor (MIF) as a therapeutic target in bleomycin-induced pulmonary fibrosis rats [J]. Am J Physiol Lung Cell Mol Physiol, 2021, 321(1):L6-L16.

[17] Zhao H, Chen Y, Qian L, et al. Lycorine protects against septic myocardial injury by activating AMPK-related pathways [J]. Free Radic Biol Med, 2023, 197(1):1-14.

[18] Liu B, Wang Z, He R, et al. Buformin alleviates sepsis-induced acute lung injury via inhibiting NLRP3-mediated pyroptosis through an AMPK-dependent pathway [J]. Clin Sci (Lond), 2022, 136(4):273-289.

[19] Bai X, Zhu Y, Jie J, et al. Maackiain protects against sepsis via activating AMPK/Nrf2/HO-1 pathway [J]. Int Immunopharmacol, 2022, 108(1):108710-108720.

(收稿日期:2023-04-14)

(本文编辑:余晓曼)



[DOI]10.3969/j.issn.1001-9057.2023.11.016

http://www.lenkzz.com/CN/10.3969/j.issn.1001-9057.2023.11.016

• 病例报告 •

以肺炎首发的妊娠相关噬血性淋巴组织细胞增生症一例

赵晶 崔翰文 刘梦琳 王雯欣 王英慧

[关键词] 噬血细胞综合征; 噬血性淋巴组织细胞增生症; 细胞因子风暴综合征; 妊娠; 肺炎

[中图分类号] R551.2 [文献标识码] B

患者,女,34岁,因“发热伴咳嗽4日”于2020年12月1日入院。患者于4日前无明显诱因出现发热,最高体温39.0℃,伴畏寒、咳嗽,并按“感冒”自行应用布洛芬颗粒等对症治疗,在院外静脉滴注2日抗生素病情未见好转(具体不详),为求进一步诊治来我院就诊。既往史无特殊。妊娠史:已婚,有1次自然分娩史,无流产史;本次妊娠6周,末次月经时间2020年10月15日。体格检查:T 38.4℃,P 116次/min, Bp 115/78 mmHg, 结膜略苍白,巩膜无黄染,胸骨无明显压痛。双肺呼吸音粗,双下肺可闻及湿啰音,心脏体格检查未见明显异常,腹软,肝脏肋下

未触及,脾脏肿大,肋下2cm可触及。入院辅助检查:血常规:WBC计数 $1.72 \times 10^9/L$, Hb 105 g/L, PLT计数 $51 \times 10^9/L$;凝血功能:纤维蛋白原(FIB)0.93 g/L, D-二聚体9.5 mg/L, 凝血酶原时间(PT)、部分凝血活酶时间(APTT)结果均正常;生化功能:ALT 248.0 IU/L, AST 220.0 IU/L, 白蛋白(Alb)29.5 g/L, 尿素氮(BUN)2.48 mmol/L, 肌酐(Cr)26.6 μmol/L, 乳酸脱氢酶(LDH)869.1 IU/L, β₂微球蛋白(β₂-MG)2.35 mg/L, 甘油三酯(TG)5.87 mmol/L, 总胆红素(TBil)检查结果正常;新型冠状病毒感染(COVID-19)核酸及抗体检测均为阴性;呼吸道病原九联IgM抗体阴性;EB及CMV病毒DNA检测均为阴性;痰菌涂片及培养均为阴性。高敏乙肝DNA定量(HBV-DNA):5.51E3 IU/ml (<2.0E1 IU/ml, 括号内为正常值范围, 以下相同);自身抗体系列均为阴性。肺部CT结果提示双肺炎症合并胸腔积液。入院诊断:双肺感染。先后予亚胺培南/西司他丁(1.0g 每次、每8h

基金项目:黑龙江省卫生健康委员会科研课题(202103040212)

作者单位:150036 哈尔滨, 黑龙江省医院发热病房(赵晶), 呼吸科(崔翰文), 血液内科(刘梦琳、王雯欣、王英慧)

通讯作者:王英慧, E-mail: wangyinghui0430@sina.com

1 次)、利奈唑胺(600 mg 每次、每 12 h 1 次)、更昔洛韦(250 mg 每次、每 12 h 1 次)静脉滴注抗感染治疗 5 天,病情未见明显好转,并出现呼吸困难加重、精神萎靡。2020 年 12 月 6 日进一步完善骨髓涂片检查结果提示骨髓象提示增生活跃,可见噬血现象(图 1)。铁蛋白 6047.07 $\mu\text{g/L}$ (4.00 ~ 204.00 $\mu\text{g/L}$);自然杀伤(NK)细胞活性 12.96% ($\geq 15.11\%$);sCD25 20 103 pg/ml (< 6400 pg/ml);NK 细胞脱颗粒功能检测 3.4% ($\leq 5.0\%$ 为脱颗粒功能缺陷),细胞毒性 T 淋巴细胞脱颗粒功能检测结果正常。彩色超声检查结果提示脾脏肿大,肝脏及淋巴结均未见异常。综合以上病史及检查结果诊断为噬血性淋巴组织细胞增生症(HLH)^[1]。经患者家属同意后于 2020 年 12 月 10 日开始应用甲强龙(40 mg 每日 1 次静脉滴注)联合人血免疫球蛋白(20 mg 静脉滴注 d1~5)方案冲击治疗,病情逐渐缓解,间断复查血常规、生化功能、凝血功能等指标逐渐好转,期间终止妊娠,2 周后复查肺部 CT 结果基本正常。于 2020 年 12 月 18 日出院并定期复查调减激素用量,随访至今病情平稳。

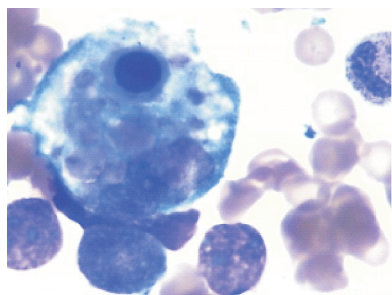


图 1 2020 年 12 月 6 日患者骨髓涂片检查结果(瑞氏染色, $\times 100$)

讨 论

HLH 也称噬血细胞综合征(HPS),是一种少见的、由于机体分泌大量细胞因子产生过度炎症反应,进而导致多器官、多系统受累的临床综合征,故也称为细胞因子风暴综合征。主要机制可能为细胞毒性 T 淋巴细胞与(或)NK 细胞的功能缺陷,抗原不能被及时清除,两者可在抗原刺激下持续活化和增殖,进一步刺激巨噬细胞活化导致大量的细胞因子释放,引发相关临床症状^[2-3]。HLH 的主要临床特征为急性持续性发热、血细胞减少、肝脾淋巴结肿大和多器官衰竭等表现,是一种未被充分认识的高致死性疾病,死亡率非常高。HLH 主要分为原发性和继发性,其中原发性 HLH 为相关基因突变所致,多见于婴幼儿,成人罕见;继发性 HLH 可由感染、肿瘤、风湿性疾病、免疫缺陷病、药物、妊娠等多种病因所致^[2-3]。本例患者经过系统检查及回顾性分析排除感染、肿瘤、风湿免疫病等常见病因,考虑与妊娠相关。在妊娠过程中,免疫功能可能出现紊乱,继发 HLH 多发生于妊娠早中期^[4],也可发生于围产期^[5]。本例患者为妊娠早期,但以“肺炎”首发,即便合并 WBC、RBC 及 PLT 减少、肝功能障碍等指标异常,按照常规思路考虑感染继发也可出现以上指标异常,故予常规抗感染等治疗,但病情进行性加重,为排查血液病行骨髓涂片检查提示噬血现象,进一步完善 HLH 相关检查,结合该患者持续性发热、WBC、RBC 及 PLT 减少、低纤维蛋白血症、高甘油三酯血症、血清铁蛋白和 sCD25 水平增高、NK 细胞活性减低、骨髓涂片检查结果可见噬血现象,伴有脾脏

肿大,符合典型 HLH 诊断^[1]。此外,该患者 LDH 水平增高、NK 细胞脱颗粒功能检测减低均有助于诊断,并行 HLH 相关免疫缺陷基因检测未发现异常,综合回顾性分析考虑妊娠相关性 HLH。应用甲强龙及人血免疫球蛋白后病情逐渐缓解,间断复查血常规、生化功能、凝血功能等指标逐渐好转,期间终止妊娠,2 周后复查肺部 CT 结果提示双肺炎症及胸腔积液吸收,回顾性分析考虑可能为细胞因子风暴所致非感染性肺炎。肖瑾等^[6]回顾性分析 102 例 HLH 患者发现 64 例(62.75%)并发肺炎,并有 38 例(37.25%)合并胸腔积液。本例患者主要以肺损伤为主,结果尚未完全回报便已积极予糖皮质激素、人血免疫球蛋白等挽救性治疗。

成人 HLH 具有多病因、异质性的特点,临床治疗策略主要分为两个方面:抑制细胞因子风暴和治疗潜在触发因素^[7]。目前,针对 HLH 治疗主要参照 HLH-1994 或 HLH-2004 方案^[1]。成人 HLH 治疗根据病因及并发症等强调个体化。本例患者主要以肺损伤为主,其他并发症相对较轻,病因考虑为妊娠相关性。对于妊娠相关性 HLH 尚无标准的治疗方案,有报道提示妊娠相关性 HLH 终止妊娠后即可获得缓解^[8]。另有报道未终止妊娠情况下单用激素治疗获得缓解并成功产下正常胎儿^[9]。但本例患者逐渐出现呼吸困难加重及血氧下降,sCD25 水平及 NK 细胞活性等结果尚未回报首先予甲强龙联合免疫球蛋白冲击治疗后患者病情逐渐缓解,综合评估后未加用细胞毒药物。但病情稳定后患者家属要求终止妊娠,其后调减激素用量并随访观察。此外,对于复发/难治 HLH 患者根据情况也可以考虑 DEP 方案、芦可替尼等进行治疗^[10]。总之,临床医生应加强对 HLH 的认识,及时诊断并抢先治疗是降低 HLH 死亡率的关键。

参 考 文 献

- [1] Henter JI, Home AC, Aricó M, et al. HLH-2004: Diagnostic and therapeutic guidelines for hemophagocytic lymphohistiocytosis [J]. *Pediatr Blood Cancer*, 2007, 48(2): 124-131.
- [2] 噬血细胞综合征中国专家联盟,中华医学会儿科学分会血液学组. 噬血细胞综合征诊治中国专家共识[J]. *中华医学杂志*, 2018, 98(2): 91-95.
- [3] 张佳慧,崔娜. 噬血细胞综合征与脓毒症的鉴别要点[J]. *临床内科杂志*, 2022, 39(2): 84-86.
- [4] Tumian NR, Wong CL. Pregnancy-related hemophagocytic lymphohistiocytosis associated with cytomegalovirus infection: A diagnostic and therapeutic challenge [J]. *Taiwan J Obstet Gynecol*, 2015, 54(4): 432-437.
- [5] 张碧波,宋悦,王昭. 围产期噬血细胞综合征临床诊疗分析[J]. *中华血液学杂志*, 2019, 40(5): 384-387.
- [6] 肖瑾,孙玲,桑丽娜,等. 噬血细胞综合征 102 例临床观察及预后分析[J]. *白血病·淋巴瘤*, 2015, 24(5): 295-297, 301.
- [7] Janka GE, Lehmborg K. Hemophagocytic lymphohistiocytosis: pathogenesis and treatment [J]. *Hematology Am Soc Hematol Educ Program*, 2013, 2013: 605-611.
- [8] Shukla A, Kaur A, Hira HS. Pregnancy induced haemophagocytic syndrome [J]. *J Obstet Gynaecol India*, 2013, 63(3): 203-205.
- [9] Dunn T, Cho M, Medeiros B, et al. Hemophagocytic lymphohistiocytosis in pregnancy: a case report and review of treatment options [J]. *Hematology*, 2012, 17(6): 325-328.
- [10] Wegehaupt O, Wustrau K, Lehmborg K, et al. Cell Versus Cytokine-Directed Therapies for Hemophagocytic Lymphohistiocytosis (HLH) in Inborn Errors of Immunity [J]. *Front Immunol*, 2020, 11(5): 808.

(收稿日期: 2022-02-21)

(本文编辑: 余晓曼)